

**SERTOLIOMA DIFUSO EM CÃO CRIPTORQUÍDICO**  
**DIFFUSE SERTOLIOMA IN A CRIPTORQUIDIC DOG**

**X. X. X. XXXXX<sup>1</sup>, X. X. XXXXX<sup>1</sup>, X. X. XXXXX<sup>1</sup>, X. X. X. XXXXXXXXXXX<sup>1</sup>, X. X.  
XXXXX<sup>1</sup>, X. X. XXXXX<sup>2\*</sup>**

**XXXXXXXXXX XXXXXXX xx XXXXX<sup>1</sup>, XXXXXXXXXXX – XXXXXXX XXXXXXXXXXX x XXXXXXX  
XXXXXX XXXXXXXXXXX XXXX<sup>2</sup>**

\*Endereço profissional: Xx. xxx XXXXXXXXXXXXXXX, xxxx - XXXXXXX, XXXXXXXXXXX - XX

\*E-mail: xxxxx.xxxxxxx@gmail.com

**RESUMO**

O presente trabalho tem como objetivo relatar um caso de sertolioma associado a criptorquidia em um cão Poodle de 8 anos e 5 meses que apresentava uma massa na região inguinal há aproximadamente 8 meses e histórico prévio compatível com síndrome de feminilização. Constatou-se considerável aumento de volume no testículo criptorquídico (esquerdo). O animal foi submetido a orquiectomia no testículo criptorquídico e apresentou boa recuperação. O exame histopatológico revelou se tratar de sertolioma difuso, com manifestação sistêmica de alopecia simétrica bilateral não pruriginosa associada à ocorrência do tumor.

**PALAVRAS-CHAVE:** Canino. Neoplasia. Síndrome paraneoplásica. Testículo. Tumor difuso de células de Sertoli.

## **ABSTRACT**

The present work aimed to report a case of a Sertoli cell tumor associated with cryptorchidism in an eight and a half years old Poodle dog, by presenting a mass in the inguinal space and having a previous history compatible with feminization syndrome for approximately 8 months. It was visualized a considerable increase in volume of the affected (left) testis. The animal was submitted to an orchiectomy of the cryptorchidic testis and presented a good recovery. The histopathological analysis revealed the occurrence of a diffuse sertolioma, being the systemic manifestation of non-pruriginous bilateral symmetric alopecia related to the occurrence of the tumor.

**KEY-WORDS:** Canine. Diffuse Sertoli cell tumor. Neoplasia. Paraneoplastic syndrome. Testicle.

## **INTRODUÇÃO**

O testículo é o sítio anatômico de segunda maior prevalência quanto ao aparecimento de neoplasias observadas em cães machos inteiros (FAN; LORIMIER, 2007). Dentre os tipos tumorais, destacam-se: seminoma, tumor de células de Sertoli e de células intersticiais (leydigoma), ocorrendo nos animais em frequências semelhantes (O'KEEFE, 1997). O testículo afetado pode conter um único tumor ou mesmo uma combinação entre diferentes tipos (BOOTHE, 1998).

O sertolioma, originado no parênquima gonadal do macho, pode ser considerado o terceiro tipo tumoral mais prevalente em cães inteiros (SANTOS; ANGÉLICO, 2004). É comum no cão e raro em outras espécies, ainda que relatado em muitas destas (NASCIMENTO; SANTOS, 2015), sendo sua etiopatogenia não totalmente explicada (FERNANDES, 1999).

Epidemiologicamente, a idade média de animais acometidos por tumores testiculares é de 9-12 anos, embora tumores das células de Sertoli envolvendo testículos retidos possam ser

observados em cães mais jovens (O'KEEFE, 1997), representando a maioria dos tumores em testículos criptorquídicos (JOHNSON, 1994).

Acredita-se que as altas temperaturas oportunizadas pelo ambiente anormal de um testículo ectópico expliquem o aparecimento neoplásico, particularmente o sertolioma e o seminoma. Essa hipertermia regional proporcionaria a degradação das células germinativas, sem inviabilizar, no entanto, a permanência das células de Sertoli em casos de testículos ectópicos (CIAPUTA et al., 2012).

Adicionalmente, sinais clínicos como a síndrome de feminilização, alterações dermatológicas e ginecomastia podem ser notados no sertolioma em manifestações paraneoplásicas quase sempre ligadas ao hiperestrogenismo (LISBOA et al., 2004), além de aumento do volume escrotal e dor à palpação de forma frequente (BOOTHE, 1998).

Adicionalmente, embora metástases de sertolioma sejam relatadas (CAIRES et al., 2017), sua incidência é baixa (FAN; LORIMIER, 2007). Assim, o prognóstico para pacientes com neoplasias testiculares é favorável na ausência de metástases ou discrasias sanguíneas (JOHNSTON, 1998), e reservado caso haja grave citopenia, resultado do hiperestrogenismo (MORRISON, 2003).

O objetivo deste trabalho foi, portanto, relatar um caso de sertolioma canino difuso associado a criptorquidia, no qual houve manifestações paraneoplásicas clinicamente perceptíveis.

## **MATERIAL E MÉTODOS**

Um cão macho, da raça Poodle, de 8 anos de idade, com histórico prévio de aparecimento de uma massa ao lado esquerdo do pênis do animal (figura 1, a) com aproximadamente 8 meses de evolução, foi apresentado ao serviço clínico veterinário conforme queixa do tutor. O responsável ainda relatou que o aparecimento da referida massa se deu de maneira concomitante à ocorrência de drástica “queda de pelo”, abrangendo grande extensão

corpórea, mas concentrando-se nas regiões inguinal e dorsal, vindo ainda a se agravar progressivamente, em concomitância ao aumento do tamanho tumoral.

Dessa forma, foram realizados os exames clínicos de inspeção direta e assistida para a busca de ectoparasitas, além de palpação e auscultação cardio-pulmonar, bem como pesagem corporal e avaliação de pelagem e mucosas. Adicionalmente, foi relatado que o animal nunca cruzou e que este se alimentava com ração comercial, sendo vacinado e vermifugado regularmente.

Posteriormente, foi solicitado para o paciente a realização dos exames pré-cirúrgicos e, em sete dias, este foi submetido à cirurgia para excisão da massa tumoral, através de orquiectomia unilateral pelo método fechado, conforme descreve MacPhail (2014), sendo o material enviado em seguida para a análise histopatológica.

## **RESULTADOS E DISCUSSÃO**

Em exame físico, ficou evidente à inspeção que o paciente portava quadro de alopecia significativa, sendo esta do tipo simétrica bilateral não pruriginosa e acompanhada de hiperpigmentação, compatível com dermatopatia endócrina (FRANK, 2013) (figura 1, b). À palpação, foi confirmada a ausência do testículo esquerdo na bolsa escrotal, além da presença de massa tumoral bem evidenciada na região inguinal esquerda, revelando ainda, discreta atrofia peniana.

Dessa forma, levou-se à suspeita presuntiva de neoplasia testicular das células de Sertoli, considerando principalmente os dados epidemiológicos e as manifestações clínicas, pois tais tipos de alterações são passíveis de ocorrer de maneira paraneoplásica, devido à liberação de produtos secretórios próprios do tipo celular, como estrógeno e inibina, o que acaba por acentuar a queda dos níveis sistêmicos de testosterona, assim como ocasionar um decréscimo da participação deste hormônio no equilíbrio endócrino do paciente (AGNEW; MACLACHLAN, 2017; WILLEMSE, 1998). Epidemiologicamente, sabe-se ainda que

animais criptorquídicos possuem cerca de 10 vezes mais chances de desenvolver sertoliomas (NASCIMENTO; SANTOS, 2015).

Em complemento, embora consideradas possibilidades reais dentro do quadro de hiperestrogenismo (AGNEW; MACLACHLAN, 2017), o desenvolvimento de toxicidade e hipoplasia medular não foram notados para o referido animal em avaliação de exame de mielograma. De contrapartida, como achado incidental, observou-se leucocitose acentuada em exame hematológico, a qual foi atribuída à então possível inflamação do órgão acometido (orquite), posteriormente confirmado em histopatologia. Assim, ainda que não investigado no referido caso, discute-se acerca da presença de sinalizadores da inflamação, como as proteínas de fase aguda, que predizem a resposta inflamatória em pacientes com câncer, servindo mesmo de fator prognóstico em algumas condições clínicas em humanos (TECLES et al., 2005).

Adicionalmente, ainda que a dosagem hormonal seja considerada uma ferramenta diagnóstica auxiliar para casos com suspeitas de manifestações paraneoplásicas (AGNEW; MACLACHLAN, 2017), no presente caso, tal procedimento não pôde ser realizado anteriormente ao procedimento cirúrgico, havendo o entendimento do quadro de hiperestrogenismo de maneira presuntiva frente aos consistentes achados clínicos aqui apresentados, haja vista que o animal fora prontamente encaminhado para o centro cirúrgico e não mais seria fidedigna a mensuração hormonal posterior à retirada cirúrgica da massa tumoral.

Dessa maneira, por opção do tutor, apenas o testículo defeituoso (criptorquídico) fora excisado, sendo este posteriormente enviado para serviço especializado de anatomia patológica. Na análise pós-cirúrgica macroscópica, o órgão acometido se apresentou mais firme que o esperado para testículos normais, tendo como dimensões: 7,5 x 6,7 x 6,5 cm, encontrando-se dentro da faixa de medidas esperadas para testículos afetados pela neoplasia, conforme citado por Jones (2000). Ao corte, notou-se a presença de septos fibrosos que dividiam o testículo em

lóbulos irregulares, associados a áreas focais necro-hemorrágicas, conforme citado pelo mesmo autor (figura 2, a).

À microscopia, visualizou-se a arquitetura testicular completamente subvertida a partir de múltiplos cordões de células de Sertoli neoplásicas, sob a forma de pseudotúbulos irregulares com disposição celular em paliçada, que invadiam difusamente parênquima e estroma testicular adjacente (figura 2, b), por vezes orientando-se perpendicularmente à membrana basal, conforme citado por Nascimento e Santos (2015). Não observou-se, no entanto, comprometimento das margens cirúrgicas.

De acordo com a literatura, quanto ao padrão de crescimento histológico e o tipo de infiltração tecidual, o sertolioma pode ser dividido em dois tipos originalmente intratubulares: tipo livre de infiltração, quando o tumor permanece localmente limitado, obedecendo padrão predominantemente tubular, e o tipo difuso, no qual é possível a infiltração para outras estruturas testiculares, como a túnica albugínea, epidídimo e cordão espermático (CIAPUTA et al., 2012).

Evidenciou-se ainda microscopicamente áreas de necrose e hemorragia, além de numerosas estruturas bacterianas, o que explica a elevadíssima leucocitose, um dos sinais da infecção (orquite), como afirma Boothe (1998). Ademais, áreas dispersas de intensa fibrose na histologia tumoral explicam seu caráter firme e aspecto fibroso inicialmente notados em secções macroscópicas.

Quanto à característica inflamatória testicular, é hipotetizado que isso tenha ocorrido em decorrência da resposta imune tumoral, sendo somatizada pelas múltiplas zonas de necrose observadas, o que possibilitou o infiltrado inflamatório do tipo crônico-ativo aqui observado. Adicionalmente, acredita-se que a via ascendente prostática possa haver servido para a chegada dos microorganismos observados até o testículo ectópico, o que corrobora com o aumento da

reação inflamatória aguda, considerando a ausência de rupturas e lesões na superfície externa do órgão acometido, conforme discute Zangirolami Filho et al. (2009).

A literatura cita ainda ser parte do comportamento maligno a apresentação tumoral com grandes massas como a do caso citado (AGNEW; MACLACHLAN, 2017). Da mesma forma, é ainda defendido que o raro padrão de crescimento difuso também corresponde a uma alteração malignizante, o que incrementa as chances de metástase, ainda que não encontradas no presente caso. Contudo, acredita-se que as severas alterações paraneoplásicas possam ter se acentuado devido ao referido padrão invasor tumoral, não se limitando ao interior de túbulos seminíferos, mas difundindo-se para o restante do órgão em ritmo agressivo.

Assim, mesmo ao considerar a baixa disponibilidade de recursos no momento da avaliação do caso, não permitindo em parte as mensurações hormonais, o exame clínico e a análise histopatológica foram determinantes para o fechamento e entendimento do caso.

Portanto, embora tenha sido aqui optado diretamente pela excisão tumoral e análise histopatológica, outras ferramentas são, contudo, igualmente recomendáveis na análise tumoral, sendo indicado, por exemplo, exames ultrassonográficos abdominal e inguinal, para melhor aferir o conteúdo e aspecto da massa (CIAPUTA et al., 2012), além de exame citológico do tumor, havendo preferência pela técnica aspirativa por agulha fina, se possível guiada pelo ultrassom em animais criptorquídeos (ZINKL, 2008).

Da mesma forma, o uso adicional de marcações imunohistoquímicas para o auxílio do diagnóstico histopatológico poderia ser realizado, utilizando-se frequentemente anticorpos anti-Inibina Alfa para a identificação geral da participação do componente testicular, ainda que favorecendo mais comumente a reação em tumores como os do tipo aqui discutido, além de Enolase não específica, usada em conjunto com o anterior na chave de identificação de células de Sertoli (AGNEW; MACLACHLAN, 2017; RAMOS-VARA; BORST, 2017). Contudo, a classificação tumoral em tipo de crescimento difuso é dependente da análise do padrão

histopatológico, pela ausência de marcações imuno-específicas que denunciem este tipo de crescimento.

Por fim, acredita-se que a conduta clínico-cirúrgica aqui empregada consistiu em um tratamento curativo através da orquiectomia do testículo neoplásico, método considerado de eleição em caso de tumores que ainda não sofreram metástase (FAN; LORIMIER, 2007).

## CONCLUSÕES

O presente estudo evidenciou que a ocorrência do criptorquidismo foi elemento determinante para o aparecimento da neoplasia testicular, sendo esta responsável pelas manifestações sistêmicas aqui observadas, mas sem levar, ao mesmo tempo, a alterações hematológicas diretamente associadas. Portanto, ressalta-se a importância do diagnóstico e intervenção precoce, consistindo no exame clínico andrológico completo, enfatizando a palpação e a verificação dos testículos na bolsa escrotal, principalmente em raças predispostas à retenção, pois o diagnóstico precoce de sertolioma em testículo criptorquídico, seguido do tratamento cirúrgico, pode evitar sérias complicações ao animal devido ao hiperestrogenismo e mesmo prevenir metástases. Por fim, salienta-se que a orquiectomia é o principal meio para resolução do quadro descrito, sendo a histopatologia a principal ferramenta para seu diagnóstico.

## AGRADECIMENTOS

Agradecemos aos seguintes órgãos financiadores e colaboradores: CNPq, Capes, Funape e Fapesp, sem os quais não teria ocorrido a finalização deste trabalho.

## REFERÊNCIAS

AGNEW, D. W.; MACLACHLAN, N. J. Tumors of the Genital Systems. In: MEUTEN, D. J. **Tumors in Domestic Animals**. 5.ed. Ames, Iowa: John Wiley & Sons Inc. 2017. ch.16, p.689-722.



BOOTHE, H. W. Testículos e Epidídimos. In: SLATTER, D. **Manual de Cirurgia de Pequenos Animais**. 2.ed. São Paulo: Manole, 1998. v.2. p.1581-1592.

CAIRES, C. E. T.; LAVALLE, G. E.; SEIXAS, B. T.; CARNEIRO, R. A.; ARAÚJO, R.B. Sertolioma Metastático em Cão (Relato de Caso). **38º Congresso Brasileiro da Anclivepa**, Recife. p.1512-1516, 2017.

CIAPUTA, R.; NOWAK, M.; KIELBOWICZ, M.; ANTOŃCZYK, A.; BLASIAK, K.; MADEJ, J. **Seminoma, Sertolioma, and Leydigoma In Dogs: Clinical and Morphological Correlations**. Bull. Vet. Inst. Pulaway, v.56, p.361-367, 2012.

FAN, T. M.; LORIMIER, L. P. Tumors of the Male Reproductive System. In: WITHROW, S. J.; MACEWEN, E. G. **Small animal clinical oncology**. 4.ed. Philadelphia: W. B. Saunders, 2007. ch.27, p.637-648.

FERNANDES, C. A. C. **Fisiopatologia e Biotecnologia da Reprodução Animal**. Alfenas, 1999. p.143-155.

FRANK, L. A. Endocrine and Metabolic Diseases. In: MILLER, W. H.; GRIFFIN, C. E.; CAMPBELL, K. L. **Muller & Kirks's Small Animal Dermatology**. 7.ed. St. Louis, Missouri: Elsevier Mosby, 2013. p.501-553.

JOHNSON, C. A. Distúrbios do Pênis, Prepúcio e Testículos. In: NELSON, R. W.; COUTO, C. G. **Fundamentos de Medicina Interna de Pequenos Animais**. Rio de Janeiro: Guanabara Koogan, 1994. p.515-517.

JOHNSTON, S. D. Sistemas reprodutivos. In: SLATTER, D. **Manual de Cirurgia de Pequenos Animais**. 2.ed. São Paulo: Manole, 1998. v.2, p.2583-2586.

JONES, T. C.; HUNT, R. D.; KING, N. W. **Patologia Veterinária**. 6.ed. São Paulo: Manole, 2000. p.1223-1236.

LISBOA, P. A. V.; TRINDADE, D. C.; SALLES, S. P. X.; SILVEIRA, J. M. S.; BRITES, V. A.; CORREA, J. A. Sertolioma Associado a Criptorquidia Unilateral em Cão - Relato de Caso.

In: V Conferência Sul-Americana de Medicina Veterinária, 2005, Rio de Janeiro. **Revista Universidade Rural**. Seropédica - RJ: EDUR. v.25, p.309-310, 2005.

MACPHAIL, C. M. Cirurgias dos Sistemas Reprodutivo e Genital – Princípios e Técnicas Gerais. In: FOSSUM, T. W. **Cirurgia de pequenos animais**. 4.ed. Rio de Janeiro: Elsevier, 2014. ch.27, p.827-855.

MORRISON, W. B. Seminoma e Tumor das Células de Sertoli (Sertlioma). In: TILLEY, L. P.; SMITH JR, F. W. K. **Consulta Veterinária em 5 minutos: Espécies Canina e Felina**. 2.ed. Barueri: Manole, 2003. p.1188-1189.

NASCIMENTO, E. F.; SANTOS, R. L. Patologia da Bolsa Escrotal e dos Testículos. In: **Patologia da Reprodução dos Animais Domésticos**. 3.ed. Rio de Janeiro: Guanabara Koogan, 2015. ch.8, p.87-97.

O'KEEFE, D. A. Tumores do Sistema Genital e Glândulas Mamárias. In: ETTINGER, S. J.; FELDMAN, E. C. **Tratado de Medicina Interna Veterinária**. 4.ed. São Paulo: Manole, 1997. v.2. p.2344-2345.

RAMOS-VARA, J.; BORST, L. B. Immunohistochemistry: Fundamentals and Applications in Oncology. In: MEUTEN, D. J. **Tumors in Domestic Animals**. 5.ed. Ames, Iowa: John Wiley & Sons Inc. 2017. ch.3, p.44-87.

SANTOS, P. C. G.; ANGPELICO, G. T. Sertolioma – Revisão de literatura. **Revista Científica Eletrônica de Medicina Veterinária**. v.2, p.1-3, 2004.

TECLES, F.; SPIRANELLI, E.; BONFANTI, U.; CERÓN, J.J.; PALTRINIERI, S. Preliminary Studies of Serum Acute-Phase Protein Concentrations in Hematologic and Neoplastic Diseases of the Dog. **Journal of Veterinary Internal Medicine**. v.19, p.865-870, 2005.

WILLEMSE, T. Tumor funcional das células de Sertoli. In: WILLEMSE, T. **Dermatologia Clínica de Cães e Gatos**. 2.ed. São Paulo: Manole. 1998. ch.7, p.75-82.

ZANGIROLAMI FILHO. Orquite. **Revista Científica Eletrônica De Medicina Veterinária.** n.12, p.1-6, 2009.

ZINKL, J. G. O Sistema Reprodutor Masculino: Próstata, Testículos e Sêmen. In: COWELL, R. L.; TYLER, R.; MEINKOTH, J. H.; DENICOLA, D. B. **Diagnóstico Citológico e Hematologia de Cães e Gatos.** 3.ed. New York: Elsevier Inc. 2008. ch.24, p.369-377.

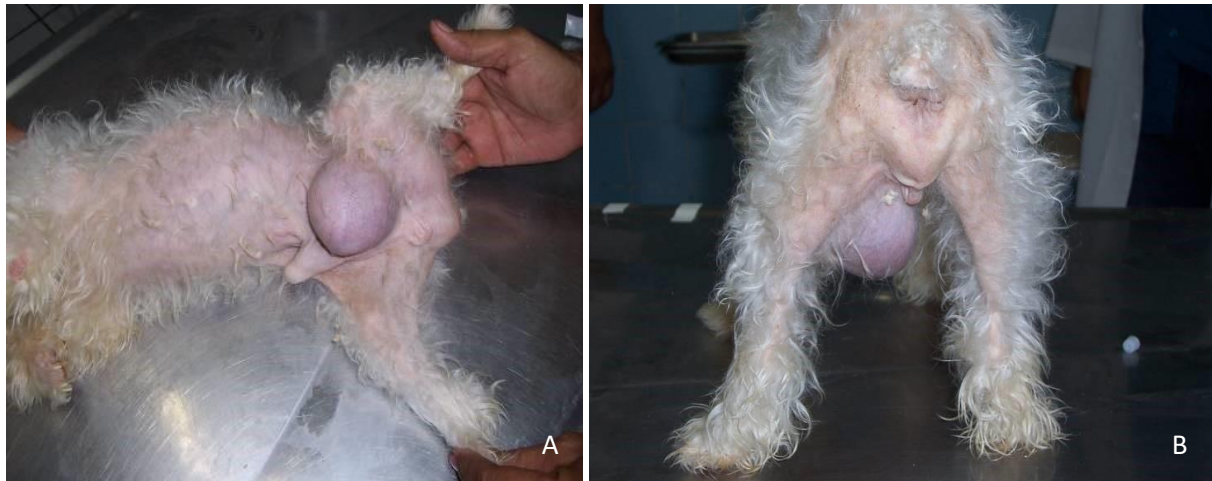

Figura 1 - (A) Massa tumoral ao lado esquerdo do pênis do paciente em decúbito lateral direito. (B) Alopecia simétrica bilateral não pruriginosa na região posterior do paciente acompanhado.

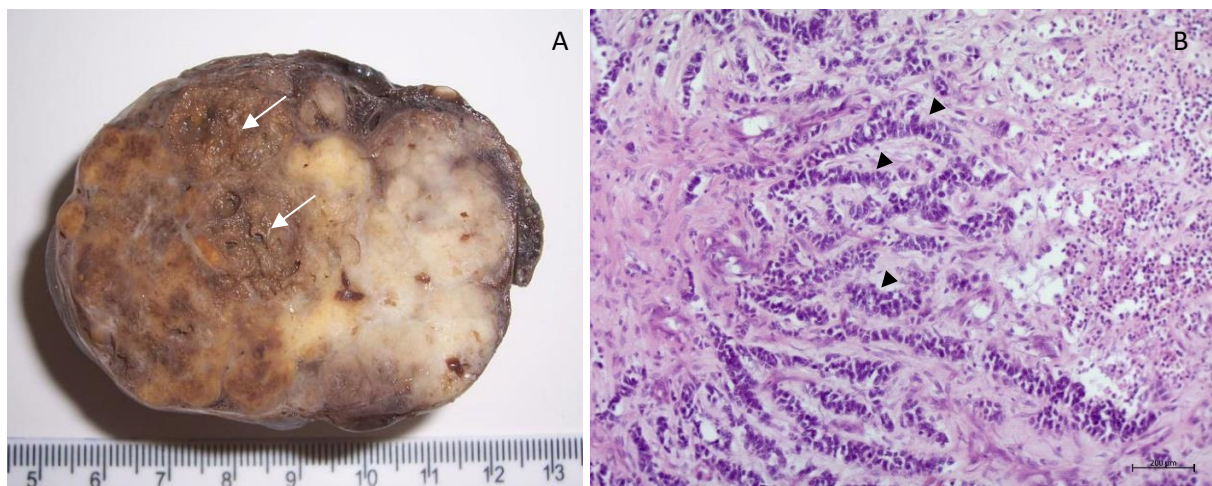


Figura 2 - Sertolioma exibindo características macro e microscópicas. (A) Corte longitudinal demonstrando superfície compacta e brancocenta com áreas de necrose e hemorragia (setas). (B) Cordões de células neoplásicas (cabeças de seta) que invadem parênquima e estroma testicular adjacentes, margeados por extensa área de hemorragia, inflamação e necrose (direita). Coloração H & E. 100x.