

PANICULITE NODULAR COM ESTEATONECROSE SUBCUTÂNEA EM GOLDEN RETRIEVER: RELATO DE CASO

NODULAR PANNICULITIS WITH SUBCUTANEOUS STEATONECROSIS IN A GOLDEN RETRIEVER: CASE REPORT

J. M. ROZOLEN¹; T. F. TEIXEIRA^{2*}

RESUMO

Um paciente canino, da raça Golden Retriever, foi atendido em clínica veterinária particular, com uma extensa formação nodular cutânea em região ventro-lateral direita, com evolução de um ano. A lesão apresentava consistência mole e presença de nodulações sólidas e retilíneas no seu interior, entremeadas ao meio líquido. Foi realizada colheita do material, por meio de punção por aspiração com agulha fina e o resultado citopatológico foi inconclusivo para neoplasia. Não foram observadas alterações dignas de nota na ultrassonografia abdominal. Após a realização de tomografia computadorizada da formação cutânea, as imagens eram compatíveis com abscesso ou hematoma entre áreas de mineralização. O animal foi submetido ao procedimento cirúrgico para biópsia excisional, tendo como diagnóstico morfológico paniculite nodular estéril com esteatonecrose, processo de morte celular dos adipócitos. O procedimento cirúrgico foi considerado curativo, uma vez que após um ano não houve recidiva no local ou formação de outras nodulações cutâneas. Essa patologia é incomum em cães, principalmente da raça Golden Retriever e em região abdominal do tecido subcutâneo. Embora sejam correlacionadas algumas hipóteses, a causa dessa patologia permanece idiopática.

PALAVRAS-CHAVE: Adipócitos. Biópsia Excisional. Cães. Tomografia Computadorizada.

SUMMARY

A Golden Retriever canine patient was seen at a private veterinary clinic, with an extensive nodular skin formation in the right ventrolateral region, with a one-year evolution. The lesion had a soft consistency, with the presence of solid and straight nodules inside, in the middle of liquid. The material was collected through fine-needle aspiration puncture and the cytopathological result was inconclusive for neoplasm. No noteworthy changes were observed on abdominal ultrasound. After performing a computed tomography scan of the skin formation, the images were compatible with an abscess or hematoma, with areas of mineralization. The animal was submitted to surgical procedure for excisional biopsy, with the morphological diagnosis of sterile nodular panniculitis with steatonecrosis, process of cell death of adipocytes. The surgical procedure was considered curative, because even after one year, there was no recurrence in the site or formation of other skin nodules. This pathology is uncommon in dogs, especially the Golden Retriever breed and in the abdominal region of the subcutaneous tissue. Although some hypotheses are correlated, the cause of this pathology remains idiopathic.

KEY-WORDS: Adipocytes. Excisional Biopsy. Dogs. Computed Tomography.

¹ Profa.MSc. UnicSul e Universidade Braz Cubas. Email – julirozolen@hotmail.com

² Prof. Dr. Universidade UNIP, UnicSul, Universidade Brasil e Anhanguera. Email: tarsofelipe@hotmail.com

INTRODUÇÃO

As células de gordura denominadas adipócitos, exercem um importante papel na manutenção do equilíbrio, atuando como reserva de energia no organismo (MAZAKI-TOVI et al., 2016) e uma vez que a sua morte se dá pelo processo de necrose, é denominada esteatonecrose. Geralmente essa patologia está associada ao extravasamento de enzimas lipolíticas dos próprios adipócitos, no entanto, as causas parecem ser multifatoriais ou idiopáticas, todavia, algumas hipóteses têm sido elencadas, tais como: pancreatite crônica (VAN MINNEN et al., 2004; BOSTROM et al., 2013), a obesidade que pode levar a diminuição da circulação sanguínea no tecido local (GAYET et al., 2007; SUGANAMI and OGAWA, 2010) e a liberação de mediadores inflamatórios, fator de necrose tumoral TNF α e interleucina IL1 β , pelos adipócitos maduros (JUNG et al., 2019). Entre as espécies acometidas, encontram-se os suínos, gatos (CANTON et al., 2013), pequenos ruminantes (SMITH et al., 2004), bovinos (TANI et al., 2016) e humanos (VAN MINNEN et al., 2004), sendo raramente observada em outras espécies (AYDIN et al., 2002). As principais localizações se dão nos órgãos retroperitoneais, mesentério, cólon e reto (TANI et al., 2016). Uma vez que ocorre em tecido subcutâneo, a necrose dos adipócitos pode se manifestar de forma secundária a paniculite nodular, um processo inflamatório que ocorre na hipoderme e se caracteriza pela formação de nódulos, podendo evoluir para fístulas ou úlceras. Embora sua etiologia ainda permaneça desconhecida, não existe a participação de micro-organismos nos tecidos e por esse motivo é denominada paniculite nodular estéril (PNE) (SILVA et al., 2019). Os principais sinais clínicos observados nos animais são dor, febre, claudicação e anorexia (SILVA et al., 2019). Baseado na análise

macroscópica, a esteatonecrose pode formar nodulações solitárias, de consistência firme ou mole, com acúmulo de exsudato no seu interior, podendo inclusive atingir áreas extensas a ponto de serem confundidas com neoplasias cutâneas, como lipossarcomas ou processos inflamatórios localizados crônicos, no caso dos granulomas. Uma vez em que ocorre saponificação, é possível verificar a formação de áreas mineralizadas no seu interior (AYDIN et al., 2002). Ao que concerne à vista microscópica, é possível identificar a presença de adipócitos íntegros em permeio a áreas de necrose por coagulação, com presença de infiltrados inflamatórios mistos entre agudos e crônicos (neutrófilos e macrófagos) entremeados as regiões de derme e hipoderme, além de áreas com fibrose e mineralizadas. O tratamento de escolha é a remoção cirúrgica excisional de toda a área acometida. Esse estudo tem como objetivo relatar um caso incomum de paniculite nodular com esteatonecrose em hipoderme, localizada na região abdominal de um cão Golden Retriever, a fim de incluir essa patologia como diagnóstico diferencial entre outras formações nodulares cutâneas, como as neoplasias gordurosas, paniculites e granulomas.

DESCRIÇÃO DO CASO E RESULTADOS

Foi atendido em clínica veterinária particular, um paciente da espécie canina, raça Golden Retriever, macho, de 12 anos, com aumento de volume subcutâneo em região ventro-lateral direita, com evolução de aproximadamente um ano. Ao exame físico, o paciente mostrou-se prostrado e com hipersensibilidade à palpação. A formação tumoral tinha 18 cm de diâmetro, era de consistência mole e cística, sendo possível palpar algumas formações nodulares sólidas no seu interior, podendo ser observado na Figura 1.

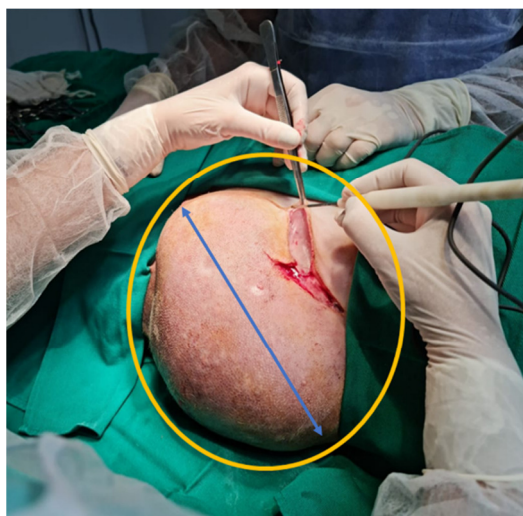

Figura 1 - Foto macroscópica da formação em hipoderme (região ventro-lateral direita). De consistência mole, com presença de exsudato no seu interior (Círculo amarelo). A seta azul representa o diâmetro da formação, com extensão de 18,3 cm de comprimento. (Fotógrafo: Tarso F Teixeira)

Inicialmente foi realizada a punção por aspiração com agulha fina (PAAF) para análise morfológica do tecido, entretanto, o resultado citopatológico foi inconclusivo para neoplasias, tendo sido notada pouca quantidade de infiltrado inflamatório, com predomínio de neutrófilos. Posteriormente realizou-se a ultrassonografia do abdome, cujas imagens não apresentaram alterações dignas de nota e do tecido lesionado, onde se verificou uma área predominantemente anecogênica, com alguns pontos hiperecóticos, de superfícies regulares e bordas bem definidas, sendo compatíveis com processo de calcificação. A formação fazia íntimo contato com os músculos transverso e oblíquo do abdome, não chegando

a invadir as musculaturas adjacentes, sendo que as imagens ultrassonográficas eram compatíveis com abscesso ou hematoma. Foi indicada a biópsia excisional do tecido acometido, para tanto, foi realizada a tomografia computadorizada da formação tumoral a fim de se planejar a intervenção cirúrgica. Os resultados das imagens corroboraram com o exame anterior, tendo sido encontrada uma área predominantemente cística, com formações internas hiperecóticas e retilíneas de 2,3 cm de diâmetro, compatíveis com tecidos sólidos mineralizados. A estrutura amorfa e oval fazia contato íntimo com o plano de separação da musculatura local, não invadindo os tecidos adjacentes, Figuras 2 A e B.

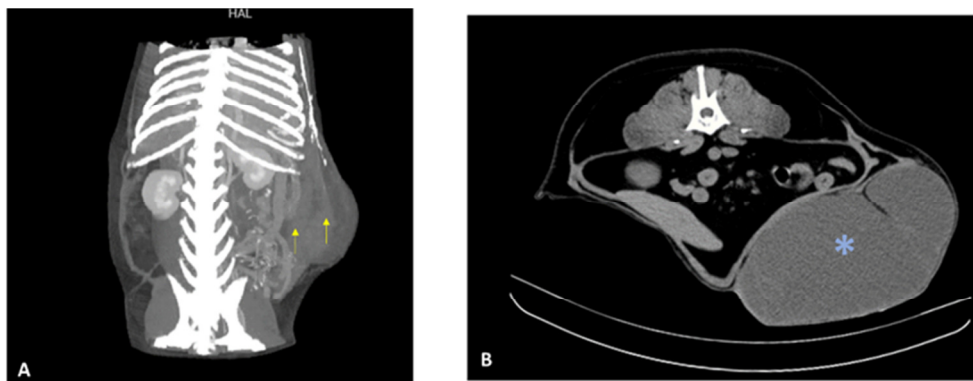


Figura 2 - Tomografia Computadorizada simples da cavidade abdominal. A: Plano dorsal, com reconstrução tridimensional, visualiza-se no interior da formação, áreas de calcificações retilíneas (setas amarelas) B: Plano transversal, visualiza-se aumento de volume em região ventro lateral direita. A estrutura faz íntimo contato com os músculos transverso e oblíquo do abdome, sem chegar a invadi-los, com plano de separação definido (* azul). Imagens cedidas pelo Hospital Veterinário Pet Care.

Entre os exames de sangue pré-cirúrgicos realizados, encontraram-se o hemograma completo, exames bioquímicos renais e hepáticos, lipase e amilase que se mostraram dentro dos padrões normais para idade e espécie. O exame cardiológico acusou endocardiose discreta, tendo o paciente sido liberado para procedimento cirúrgico. Já na diérese, foi realizado um corte elíptico ao redor do tumor, com margens de 2 cm e a formação foi

facilmente removida, pois não se encontrava aderida aos planos musculares adjacentes. Durante o ato cirúrgico observou-se uma extensa área de necrose gordurosa e presença de estruturas sólidas calcificadas, podendo ser observadas nas Figuras 3 A e B. A síntese dos tecidos subcutâneo e epiderme foi realizada em padrão simples e separado e o paciente permaneceu internado por 24 horas para acompanhamento, após a cirurgia.

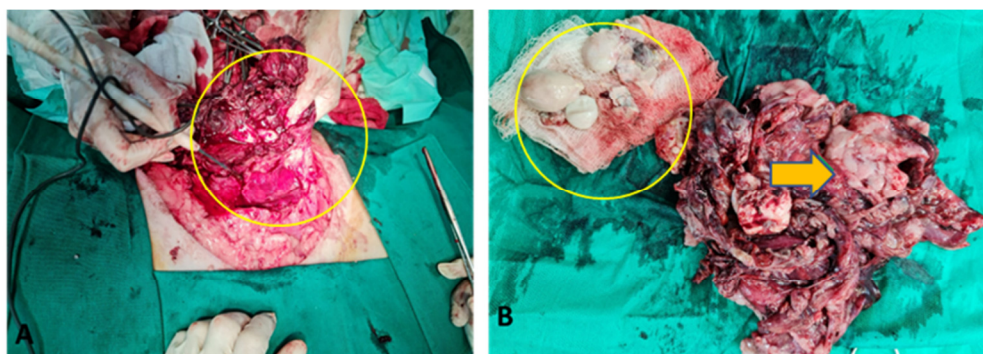


Figura 3 (A) - Foto-macroscópica do procedimento cirúrgico. Pode-se observar após a retirada da formação, após corte elíptico do bisturi com áreas de necrose envolvidas (círculo amarelo); **(B)** - Após a ressecção cirúrgica, é possível observar as mineralizações (círculo amarelo) e áreas de esteatonecrose (seta amarela). Fotógrafo: Tarso F. Teixeira.

Imediatamente após a biópsia excisional, a peça cirúrgica foi devidamente fixada em Formaldeído Tamponado a 10% e encaminhada ao serviço de patologia para realização do exame histopatológico. A mesma foi incluída em parafina e a coloração de escolha foi Hematoxilina e Eosina H/E. Os achados morfológicos incluíam extensas áreas de necrose gordurosa, entre

adipócitos adjacentes, áreas de fibrose e em alguns pontos do tecido havia presença de baixa a moderada quantidade de infiltrados inflamatórios mistos, mas com predomínio de neutrófilos. O diagnóstico foi compatível com esteatonecrose, em decorrência de uma paniculite nodular estéril, Figuras 4 A e B.

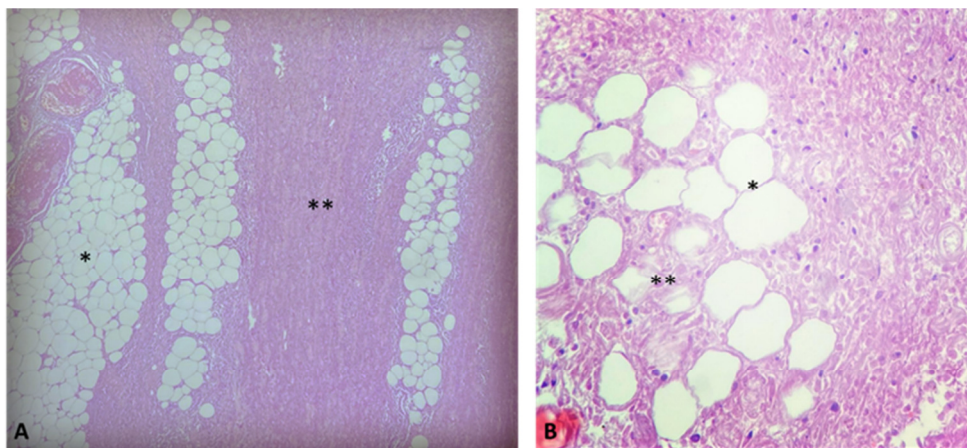


Figura 4 - Fotomicrografia de histopatológico da formação subcutânea. Coloração por Hematoxilina/Eosina. (A): Fotomicrografia de tecido subcutâneo, é possível visualizar adipócitos em processos de degeneração (*), entremeados a áreas de necrose (**), e necrose de coagulação, compatível com esteatonecrose Aum. 10X (B) Adipócitos em degeneração (*) e necrose (**), entremeados a áreas de fibrose e infiltrado inflamatório com predomínio de neutrófilos. Aumento 20x. Fonte: Imagens cedidas pelo laboratório XVET.

Para controle da analgesia, foi prescrito no pós operatório Dipirona (28mg/kg V.O. cada 8 horas por cinco dias) associada ao Cloridrato de Tramadol (4 mg/kg V.O. cada 8 horas por cinco dias), além de anti-inflamatório não esteróide Firocoxib (5 mg/kg V.O. a cada 24 horas por sete dias) e antibiótico (Amoxicilina e Clavulanato de Potássio 25 mg/kg V.O. cada 12 horas por quinze dias). O paciente recebeu alta no dia seguinte e apresentou boa recuperação, tendo sido retirados os pontos após vinte dias do procedimento cirúrgico. Após um ano não houve recidiva ou nova formação no local e o animal se encontra em bom estado de saúde e estético. Baseado no tempo de recuperação, é possível afirmar que o tratamento tenha sido curativo.

DISCUSSÃO

Os adipócitos são células sensíveis e vulneráveis a traumas, isquemias e inflamações locais (SCHWARZ et al., 2000) e entre as possíveis causas de suas mortes, encontram-se a obesidade, hereditarismo, sedentarismo, dietas ricas em ácido graxo saturados e traumas recorrentes (KATAMOTO et al., 1996; SANTOS et al., 2008). No caso desse estudo, trata-se de um paciente magro, discordando de Suganami e Ogawa (2010), que atribuíram a principal causa da esteatonecrose à obesidade, tendo ainda em vista que o paciente tem acesso a rações balanceadas e tem restrições a dietas hipercalóricas, portanto, a alimentação não parece ter influenciado no desenvolvimento dessa patologia. De acordo com Bostrom et al. (2013) e Van Minnen et al.

(2004), a esteatonecrose está relacionada à pancreatite crônica, fato esse que foi descartado por meio dos exames de sangue pré-cirúrgicos e ultrassonografia abdominal. De acordo com Santos et al. (2008), a causa da esteatonecrose, está relacionada a traumas regionais, todavia, não há histórico de traumas anteriores ou aplicações medicamentosas no local onde se desenvolveu a formação. Jung et al. (2019), afirmaram que os adipócitos maduros podem liberar mediadores inflamatórios que contribuirão para auto-lipólise e apoptose, tendo esses fatos consequência o desenvolvimento da esteatonecrose, possibilidade essa que não pôde ser descartada. A patologia referida em subcutâneo de pequenos animais não é considerada comum (TANI et al., 2006), pois ocorre geralmente em pacientes com pancreatite, ou após a ruptura pancreática, com extravasamento de enzimas proteolíticas, que em contato com os adipócitos do epíplon e mesentério, ocasionam a necrose gordurosa, com saponificação (MCGAVIN and ZACHARY, 2013). Interessante o fato de ter sido encontrado mineralização junto à esteatonecrose hipodérmica, o que é mais comum em cavidade abdominal conforme descrito (MCGAVIN and ZACHARY, 2013). No caso desse trabalho, a esteatonecrose pareceu ser secundária a paniculite nodular estéril, que embora seja bem descrita em algumas raças de cães (SILVA et al., 2019), não se tem relato em Golden Retriever, inclusive raças de pequeno porte parecem ser as mais acometidas (KIM et al., 2011). Por meio do estudo histopatológico, foi possível afirmar que se tratava de um quadro de paniculite nodular estéril (DAL-BÓ et al.,

2012), tendo em vista que não foram visualizados micro-organismos no tecido e cuja causa é idiopática. Outro fato que deve ser mencionado é a localização da formação tumoral, que parece ser incomum no caso do paciente em questão, uma vez que a paniculite nodular é encontrada principalmente sobre o processo espinhoso das vértebras torácicas ou na região do osso esterno (DALBÓ et al., 2012). Nesse estudo, a formação ocupava a região ventro - lateral direita do abdome, conforme descrito anteriormente. As causas da paniculite nodular estéril, associada a esteatonecrose subcutânea permanecem idiopáticas e raras na espécie canina (SCHWARZ et al., 2000).

CONCLUSÃO

A paniculite nodular é uma patologia rara em cães da raça Golden Retriever e tem como principal consequência a esteatonecrose subcutânea, embora as causas sejam idiopáticas, o prognóstico é bom e a exérese ainda é considerada o tratamento de eleição, com altas chances de cura.

REFERÊNCIAS

- AYDIN, Y.; TEMIZSOYLUB, D.; TOPLU, N.; VURAL, S.A. Diffuse mesenteric lipodystrophy (massive fat necrosis) in a cat. **Australian Veterinary Journal**, v.80, n.6, p.346-348, 2002.
- BOSTROM, B.M.; XENOULIS, P.G.; NEWMAN, S.; POOL, R.R.; FOSGATE, G.T.; STEINER, J.M. Chronic pancreatitis in dogs: A retrospective study of clinical, Clinicopathological, and histopathological findings in 61 cases. **The Veterinary Journal**, 195, p.136-141, 2013.
- CANTON, G.J.; KATZER, F.; BENAVIDES-SILVAN, J.; MALEY, S.W.; PALAREA-ALBALADEJO, J.; PANG, Y.; SMITH, S.; BARTLEY, P.M.; ROCCHI, M.; INNES, E.A.; CHIANINI, F. Phenotypic characterisation of the cellular immune infiltrate in placentas of cattle following experimental inoculation with *Neospora caninum* in late gestation. **Veterinary Research**, n.44, p.60, 2013.
- DAL-BÓ, I. S.; MACEDO, A. S.; CORREA, T. O.; DUDA, N. C. B.; IDALENCIO, R.; SILVA, L. M.; ALEVI, M. M. Paniculite traumática em um cão. **Acta Scientiae Veterinariae**, 40 (4), p.1090, 2012.
- GAYET, C.; LERAY, V.; SAITO, M.; SILIART, B.; NGUYEN, P. The effects of obesity associated insulin resistance on mRNA expression of peroxisome proliferator activated receptor – gamma target genes, in dogs. **Domestic Animal Endocrinology**, v.37, p.214-226, 2009.
- JUNG, T.W.; PARK, T.; PARK, J.; KIM, U.; JE, H.D.; KIM, H.D.; CHO, S.W.; ABD EL-ATY, A.M.; SONG, J.H.; KIM, H.C.; SHIN, Y.K.; JEONG, J. H. Phosphatidylcholine causes adipocyte-specific lipolysis and apoptosis in adipose and muscle tissues. **Plos One**, 14 (4), p.1-13, 2019.
- KATAMOTO, H.; YUKAWA, T.; SHIMADA, Y. Lipogenic and lipolytic activities 14 in isolated adipocytes from cattle with fat necrosis. **Research of Veterinary Science**. 61, p.214-217, 1996.
- KIM, H.; KANG, M.; KIM, J. Sterile panniculitis in dogs: new diagnostic findings and alternative treatments. **Veterinary Dermatology**, 22 (4), p.352-359, 2011.
- MAZAKI-TOVI, M.; BOLIN, S.R.; SCHENCK, P.A. Differential secretion of adipokines from subcutaneous and visceral adipose tissue in healthy dogs: Association with body condition and response to troglitazone. **The Veterinary Journal**, 216, p.136-141, 2016.
- MCGAVIN, M.D.; ZACHARY, J.F. Bases da patologia em veterinária, In: MYERS, R.K.; MCGAVIN, M.D.; ZACHARY, J.F. Cap. 1: Lesão irreversível e morte celular, p.55. **Elsevier**, SP, 2ª ed., 2013.
- SANTOS, A. S.; BANDARRA, P. M.; SONNE, L.; PAVARINI, S. P.; DRIEMEIER, D. Obstrução intestinal por necrose massiva de gordura abdominal (lipomatose) em uma vaca Jersey. **Ciência Rural**, v.38, n.5. 2008.
- SCHWARZ, T.; MORANDI, F.; GNUDI, G.; WISNER, E.; PATERSUM, C.L.; SULLIVAN, M.; JOHNSTON, P. Nodular fat necrosis in the feline and canine abdome. **Veterinary Radiology & Ultrasound**, v.41, n.4, p.335-339, 2000.
- SILVA, A. S.; SANTOS, C. R. O.; CAMPINHO, D. S. P.; SILVA, A. R. S.; GOMES, A. A. D. Paniculite nodular idiopática estéril em cão relato de caso. **Medicina Veterinária (UFRPE)**, v.13, n.1, p.8-13, 2019 - ISSN 1809-4678
- SMITH, G.W.; ROTSTEIN, D.S.; BROWNIE, C.F. Abdominal fat necrosis in a pygmy goat associated with fescue toxicosis. **Journal Veterinary Diagnostig Investigation** 16, p.356-359, 2004.
- SUGANAMI, T.; OGAWA, Y. Adipose tissue macrophages: their role in adipose tissue remodeling. **Journal of Leukocyte Biology** 88, p.33-39, 2010.
- TANI, C.; PRATAKPIRIYA, W.; TANI, M.; YAMAUCHI, T.; HIRAI, T.; YAMAGUCHI, R.; ANO, H.; KATAMOTO, H. Histopathological changes in the pancreas of cattle with abdominal fat necrosis. **The Journal of Veterinary Medical Science**. 79 (1), p.52-59, 2017.
- VAN MINNEN, L.P.; BESSELINK, M.G.; BOSSCHA, K.; VAN LEEUWEN, M.S.; SCHIPPER, M.E.; GOSSZEN, H.G. Colonic involvement in acute pancreatitis. A retrospective study of 16 patients. **Digestive Surgery**. 21, p.33-38, 2004.