

**OSTECTOMIA DE TÍBIA EM MODELO EXPERIMENTAL OVINO PARA  
ESTUDO DE REGENERAÇÃO ÓSSEA**

*(TIBIA OSTECTOMIES IN SHEEP IN EXPERIMENTAL MODEL FOR BONE  
REGENERATION STUDY)*

**N.F. PARETSIS, D.C. BACCARELLI, C. LHAMAS, D.C. ALONSO, F. S.**

**NÓBREGA, \* A.L.V ZOPPA**

**RESUMO**

Os defeitos ósseos unicorticais em ovinos são modelos muito utilizados para avaliação de propriedades biológicas de enxerto, porém, sua limitação está relacionada com o tamanho do defeito e o risco de fratura. No entanto, alguns modelos de defeitos corticais não estão bem descritos, definidos ou padronizados. Com o objetivo de propor um modelo experimental passível de ser reproduzido em projetos de pesquisa foram realizadas ostectomias circulares unicorticais de 5mm, em tíbias de doze ovinos fêmeas. O diâmetro e o comprimento das tíbias foram mensurados e a realização do defeito ósseo foi acompanhado por meio de exames de imagem (radiográfico, ultrassonográfico e termográfico), no transoperatório e por 30 dias. Um fragmento ósseo foi coletado e avaliado quanto à viabilidade de realização de estudo histológico por meio de microscopia de luz e eletrônica de transmissão. As ovelhas deste estudo possuíam tíbias com diâmetros entre 1,2 e 2,0 centímetros, com comprimento variando de 15,4 a 23,0 centímetros, com intervalo de confiança de 95%. Por meio de exames radiográficos, ultrassonográficos e termográficos foi possível mensurar e comparar o defeito ósseo por até 30 dias, e o método proposto pode ser considerado eficaz por ser adequadamente reprodutível.

**Palavras-chave:** ovinos, metodologia, ostectomia, defeito ósseo.

## **ABSTRACT**

The unicortical bone defects in sheep are established model for evaluation of biological properties of graft, but their limitation is related to the defect size and the risk of fracture. However, the models of cortical defects are not well described, defined or patterned. Unicortical Circular Osteotomies in tibias were held in twelve sheep females. The diameter and length of the tibia were measured and filling the bone defect was accompanied by imaging evaluation (X-ray, ultrasound and thermography) for 30 days. In addition, the bone fragment collected was processed for histological study. The sheep of this study had tibias with diameters between 1.2 and 2.0 cm and length from 15.4 to 23.0 centimeters with a 95% confidence interval. By radiographs, ultrasound and thermography were possible to measure and compare the bone defect for up to 30 days. The proposed method can be considered efficient and reproducible.

**Keywords:** sheep, methodology, osteotomies, bone defect

## **OBJETIVO**

Validar o método determinado para osteotomia circular unicortical de 5 mm em tibia de ovinos como modelo experimental, visando estudo de reparação do tecido ósseo.

Avaliar o preenchimento do defeito ósseo por meio de exames radiográficos, ultrassonográficos e termográficos, e o tamanho do espécime retirado durante a confecção da falha, a fim de confirmar a possibilidade de estudos com o fragmento ósseo.

## **INTRODUÇÃO**

O estudo experimental *in vitro* e *in vivo* permite certificar a biocompatibilidade e estabilidade de determinada modalidade de implante ortopédico (PEARCE et al, 2007). Os estudos *in vivo* continuam sendo essenciais para a investigação clínica de enxertos ósseos, sem obliterar o bem-estar do animal (MALHOTRA et al, 2014).

O uso de ovinos como modelo experimental ortopédico apresenta algumas vantagens devido ao seu porte, custo acessível, fácil manuseio e adaptação (BABIKER, 2013; MARTINI et al, 2001). Na maioria das pesquisas em ovinos, são utilizados métodos conhecidos como “*drill hole model*”, eficazes nos estudos de biocompatibilidade para materiais utilizados como substitutos ósseos (RECHEMBERG et al, 2012). Nos estudos utilizando o ovino como modelo experimental, encontram-se diversas raças como Greyface (GRIFFON et al, 2001), Swiss (LANSDOWNE et al, 2014) e Suffolk (SIMPSON, 2012) com pesos médio de 61 a 84 kg, 81 a 91 kg (GRIFFON et al, 2001), 60 kg (VITEAU et al, 2007), 63 kg, (HARMS et al, 2012) e até de 45 a 65 kg (POTES et al, 2008), considerando o animal com *score* corporal ideal.

Os defeitos ósseos em ovinos são modelos estabelecidos para avaliação de propriedades biológicas de enxerto, porém, sua limitação está relacionada com o tamanho do defeito e o risco de fratura (GRIFFON et al, 2001). O conceito de defeito crítico consiste em menor tamanho de defeito ósseo que não regenera espontaneamente durante a vida do animal (TATE et al, 2011), ou como defeito que apresenta menos que 10% de regeneração óssea durante a vida do animal (MILLS; SIMPSON, 2012). Embora o tamanho mínimo não

seja bem definido, podem ser considerados como defeitos críticos, defeitos segmentares com dimensões de 2 a 2,5 vezes o diâmetro do osso a ser estudado (REICHERT et al, 2009). Fraturas em modelos animais com defeito na tíbia variam entre 25 e 50% dos casos, podendo chegar em até 100%; porém, estes raramente são relatados na literatura (RECHEMBERG et al, 2012).

Ressalta-se que o modelo ideal deve criar pouca ou nenhuma morbidade no animal, ser facilmente avaliado com técnicas de imagem e ser reprodutível (LANSDOWNE et al, 2014). Ainda, como em toda a pesquisa que envolve modelos animais, devem-se seguir alguns critérios conhecidos como os três “R’s” (*Refine, Reduce e Replace*) isto é, refinar, reduzir e substituir. Refinamento é definido com técnicas que minimizam o sofrimento do animal com protocolos pré, trans e pós-operatórios adequados da pesquisa (AUER et al, 2007).

## MATERIAL E MÉTODO

Este experimento foi aprovado pela Comissão de ética no uso de animais (CEUA nº 1031030615). Foram utilizados doze ovinos, fêmeas, Santa Inês, com peso médio de  $34,30 \pm 7,14$  kg, para a confecção da falha óssea circular na tíbia. Com o animal em decúbito lateral direito, foram realizadas radiografias nas projeções laterolateral e craniocaudal, com o aparelho portátil *Sound Eklin, Mark 2*, nos membros pélvicos de todos os animais. Foi

mensurado o comprimento da tíbia, considerando como limite o côndilo medial da tíbia e a articulação tibiotársica. O diâmetro também foi mensurado na região onde foi confeccionado o defeito ósseo. Para o acompanhamento pós-operatório, foram utilizados exames semanais radiográficos (*Sound Eklin*), ultrassonográficos (*Esaote*) e termográficos (*Thermacam T400*) da região onde foi realizada a ostectomia.

Os membros posteriores dos ovinos foram tricotomizados, e o membro e os cascos foram higienizados antes de entrar no ambiente cirúrgico. Os animais foram submetidos à anestesia geral inalatória, após 48 horas de jejum alimentar e oito horas de jejum hídrico, seguindo protocolo: medicação pré-anestésica com cloridrato de xilazina (0,05 mg/kg, IV), indução anestésica com propofol (6 mg/kg, IV), manutenção da anestesia com isoflurano vaporizado em oxigênio 100%. Os animais foram mantidos em decúbito lateral para a realização do procedimento. Os cascos foram protegidos com bandagem, foi realizada antissepsia dos membros e os panos de campo foram posicionados.

A falha foi confeccionada entre cinco e sete centímetros distal ao côndilo medial da tíbia, em sua face medial. Realizou-se incisão semicircular de pele e subcutâneo de aproximadamente quatro centímetros, exposição do periósteo na face medial no aspecto proximal da tíbia. Incisão do periósteo com o mesmo formato da incisão de pele e elevação do periósteo até a exposição parcial da superfície óssea da tíbia, onde foi realizada a ostectomia. Com dimensão de cinco milímetros de diâmetro, realizou-se o defeito ósseo com

serra trefina acoplada à perfuradora elétrica, sob irrigação contínua com solução de NaCl 0,9% (Figuras 1A e 1B).

A profundidade do defeito foi determinada individualmente, sendo o limite a transposição completa da cortical *cis* de cada animal. O subcutâneo e o perióstio foram suturados em bloco com fio poliglecaprone 25 nº 2.0. A síntese de pele foi feita com *nylon* nº 2.0, em padrão simples contínuo. Após procedimento em um membro pélvico, foi seguido o mesmo protocolo para confecção da falha no membro contralateral.

No pós-operatório foi realizado curativo local com esparadrapo micropore, sem bandagem restritiva. A ferida cirúrgica foi higienizada semanalmente com solução fisiológica e rifocina tópica. Foi administrado sulfadoxina e trimetoprim (30 mg/kg, IV, SID, 5 dias), fenilbutazona (2 mg/kg, IV, SID 3 dias), ranitidina (2 mg/kg, IV, SID, 3 dias) e cloridrato de tramadol (3 mg/kg, IV, 3 dias, BID). Os animais se mantiveram estabulados durante todo o período pós-operatório.

## RESULTADOS

As tíbias dos animais estudados apresentaram diâmetros entre 1,2 e 2,0 centímetros e comprimento variando de 15,4 a 23,0 centímetros, utilizando intervalo de confiança de 95% (Tabela 1). A relação entre a falha e o diâmetro da tíbia foi calculada a partir de radiografias, utilizando-se a maior medida dentre as duas registradas (uma de cada projeção radiográfica:

lateromedial e caudocranial). Desta forma, os resultados foram conservadores no sentido de mostrar a menor relação falha-diâmetro possível. As falhas observadas foram pelo menos, 2,5 vezes o diâmetro da tíbia, chegando até 3,8 vezes.

Os defeitos foram identificados em todos os exames de imagem (radiográfico, ultrassonográfico e termográfico) ao longo dos 30 dias. O espécime coletado no momento da confecção da falha com serra trefina foi considerado suficiente para análise por meio de microscopia de luz e eletrônica de transmissão (Figuras 1C e 1D). O fragmento ósseo apresentou diâmetro de 4mm.

Não foram encontradas alterações significantes no exame físico e não foi observado claudicação em todo o período pós-operatório. Em relação à ferida cirúrgica, um ovino apresentou aumento de volume na região, de consistência firme. Após 60 dias, foi colhido material da região onde havia este aumento de volume. Por meio de análise histológica utilizando coloração de hematoxilina e eosina, identificou-se presença de tecido conjuntivo organizado, bastante vascularizado, com áreas hemorrágicas, sugestivo de hiperplasia de perióstio.

Quatro ovinos apresentaram aumento de volume de consistência flutuante, na região da ferida cirúrgica, por volta do décimo quarto dia pós-operatório. As feridas foram higienizadas, o conteúdo deste aumento de volume foi drenado, com características macroscópicas compatíveis com transudato inflamatório, e o pós-operatório se manteve como no restante dos animais.

Apenas um ovino apresentou fratura completa em bisel na tíbia, na altura da falha, 35 dias após o procedimento cirúrgico no membro pélvico direito; esta intercorrência ocorreu durante à noite, não sendo possível estabelecer a causa. Este animal foi submetido à osteossíntese com placa bloqueada e parafuso, e apresentou boa evolução em todo o pós-operatório.

## DISCUSSÃO

O peso médio dos animais encontrados na literatura variou entre 45 a 90 kg, enquanto os ovinos utilizados neste experimento eram comparativamente mais leves ( $34,30 \pm 7,14$  kg). Utilizando como mensuração o comprimento e o diâmetro da tíbia, foi possível ter melhor segurança na escolha do tamanho da falha óssea e do ovino como animal experimental.

A confecção da falha é um procedimento factível, visto que o acesso cirúrgico foi realizado sem intercorrências, pois a região anatômica favorece a exposição da superfície óssea e não há estruturas que possam comprometer a locomoção do animal. Com este modelo há menor possibilidade de intercorrências durante o procedimento cirúrgico e sugere-se que a implantação de biomateriais seja possível, tornando o método padronizado para avaliação de regeneração óssea na presença de substitutos ósseos. Os instrumentos para



a realização da falha são da rotina ortopédica e sua utilização requer certa experiência do cirurgião.

Seguindo relatos de LANSLOWNE (2014), a avaliação do defeito ósseo em diversos exames de imagem, como o radiográfico, ultrassonográfico e termográfico, foi de fácil identificação e permitiu melhor avaliação do preenchimento da falha óssea. Desta forma, há a possibilidade de se obter, durante o período pós-operatório, diferentes dados para avaliação, como densidade óssea, integridade dos tecidos adjacentes, vascularização, temperatura dos tecidos, o que permite a obtenção de resultados com interpretação mais crítica e ampla. De acordo com os conceitos descritos por MILLS, SIMPSON (2012) e TATE et al, (2011), esta falha não pode ser considerada defeito crítico, porém por meio dela é possível avaliar o animal e o membro como um todo, perante a presença do biomaterial, sem o auxílio de outros implantes que poderiam influenciar na pesquisa.

Desconsiderando o ovino fraturado, acidentado durante à noite, sendo, portanto, impossível saber a causa da fratura, o restante dos animais se manteve estável e aparentemente confortável em todo pós-operatório.

Este modelo proposto seguiu diretrizes citadas por LANSLOWNE et al, (2014), onde se criou pouca morbidade nos animais, apresentou baixo risco de complicações, a falha foi facilmente visualizada nas técnicas de imagem avançadas e pode ser reproduzível. Neste estudo, o intervalo de segurança proposto é de tíbias com diâmetros entre 1,2 e 2,0 centímetros, e com comprimento variando de 15,4 a 23,0 centímetros. Ainda, acredita-se que

os três “R’s” descritos na literatura foram cumpridos nesta metodologia: número mínimo de animais para obter estatística, e o modelo e protocolo propostos se mostraram adequados.

## **CONCLUSÃO**

- A metodologia proposta de defeito ósseo unicortical de 5 mm de diâmetro em tibia de ovinos como modelo experimental, visando estudo de reparação do tecido ósseo, pode ser realizada de forma padronizada.

- Por meio de exames radiográficos, ultrassonográficos e termográficos foi possível mensurar e comparar o defeito ósseo por 30 dias, e o tamanho do espécime retirado durante a confecção da falha confirma a possibilidade de estudos histológicos.

## **AGRADECIMENTOS**

À Fundação do Amparo de Pesquisa do Estado de São Paulo (FAPESP) pelo apoio financeiro para realização deste projeto de pesquisa..

## **REFERÊNCIAS**

1. AUER, J.A.; GOODSHIP, A.; ARNOCKY S.; PEARCE S.; CLAES L.; RECHENBERG B.V.; HOFFMAN-AMTENBRINCK M.; SCHNEIDER E.; MULLER – TERPITZ R.; THIELE F.; KLAUS-PETER R.; GRAINGER D.W.

- Refining animal models in fracture research: seeking consensus in optimising both animal welfare and scientific validity for appropriate biomedical use. **BMC Musculoskeletal Disorder**, v. 8, n.72, p.1-13, 2007.
2. BABIKER, H. Bone graft materials in fixation of orthopaedic implants in sheep. **Danish Medical Journal**, v.60.n. 7, p.1-19, 2013.
  3. GRIFFON, D.J.; DUNLOP, D.G.; HOWIE, C.R.; PRATT, J.N.J.; GILCHRIST, T.J.; SMITH, N. An ovine model to evaluate the biologic properties of impacted morselized bone graft substitutes. **Journal of Biomedical Materials Research**. V, 56, n.3, p. 444-451, 2001.
  4. HARMS, C.; HELMS, K.; TASCHNER, T.; STRATOS, I.; IGNATIUS, A.; GERBER, T.; LENZ, S.; RAMMELT, S.; VOLLMAR, B.; MITTLMEIER, T. Osteogenic capacity of nanocrystalline bone cement in a weight-bearing defect at the ovine tibial metaphysis. **International Journal of Nanomedicine**. v. 7, p. 2883-2889, 2012.
  5. LANSDOWNE, J.L.; DEVINE, D.; EBERLI, U.; EMANS, P. WELTING, T.J.M.; ODEKERKEN J.C.E.; SCHIUMA,D.; THALHAUSER, M.; BOURÉ, L.; ZEITER, S. Characterization of an Ovine Bilateral Critical Sized Bone Defect Iliac Wing Model to Examine Treatment Modalities Based on Bone Tissue Engineering. **BioMed Research International**. v.2014, p.1-7, 2014.
  6. MALHOTRA, A.; PELLETIER, M.H.; YU, Y.; CHRISTOU, C; WALSH, W.R. A sheep model for cancellous bone healing. **Frontier in Surgery**, v.1, n.37, p. 1-7, 2014.
  7. MARTINI, L.; FINI, M.; GIAVARESI, G.; GIARDINO, R. Sheep model in orthopedic research: a literature review. **Comparative Medicine**, v.51, n.4, p.292-299, 2001.

8. MILLS, L.A.; SIMPSON, A.H.R.W. Instructional review: research *In vivo* models of bone repair. **The journal of bone and joint surgery**, v.94, n.7, p.865-874, 2012.
9. PEARCE, A. I.; RICHARD, R.G.; MILZ, S.; SCHNEIDER, E.; PEARCE, S.G. Animal models for implant biomaterial research in bone: a review. **European cells and materials**, v. 13, p, 1-10, 2007.
10. POTES, J.C.; REIS, J.C.; SILVA, F.C.; RELVAS, C.; CABRITA, A.S.; SIMÕES, J.A. The sheep as an animal model in orthopedic research. **Experimental Pathology and Health Science**, v. 2, n.1, p.29-32, 2008
11. RECHEMBERG, B.V. The right question and the corresponding animal model in light of the 3 R's. In: HAGEN, K.; SCHNIEKE, A.; THIELE, F. **Large animals as biomedical models: Ethical, societal, legal and biological aspects**. Bad Neuenahr-Ahrweiler: Europäische Akademie, 2012. p. 100-112.
12. REICHERT, J.C.; SAIFZADEH, S.; WULLSCHLEGER, M.E.; EPARI, D.R.; SCHUTZ, M.A.; DUDA, G.N.; SCHELL, H.; VAN GRIENSVEN, M.; REDL, H.; HUTMACHER, D.W. The challenge of establishing preclinical models for segmental bone defect research. **Biomaterials**, v.30, n.12, p.2149-2163, 2009.
13. TATE, M. L.K.; CHANG, H.; MOORE, S.R.; KNOTHE, U.R [2015]. Surgical Membranes as Directional Delivery Devices to Generate Tissue: Testing in an Ovine Critical Sized Defect Model. *Plos one*, v.6, n.12, p.1-9, 2011. Disponível em: <<http://www.plosone.org/article/fetchObject.action?uri=info%3Adoi%2F10.1371%2Fjournal.pone.0028702&representation=PDF>> Acesso em 06/07/2015.
14. VITEAU, V.; GUILLEMIN, G.; BOUSSON, V.; OUDINA, K.; HANNOUCHE, D.; SEDEL, L.; LOGEART-AVRAGLOMOU, D.; PETITE H. Long-Bone Critical-Size Defects Treated with Tissue-Engineered Grafts: A Study on Sheep. **Journal of Orthopedic Research**, v.25, n.6, p.741-749, 2007.

## ANEXOS

**Tabela 1** - Descrição dos valores de diâmetro, comprimento e proporção da falha com relação ao diâmetro das tíbias dos animais estudados.

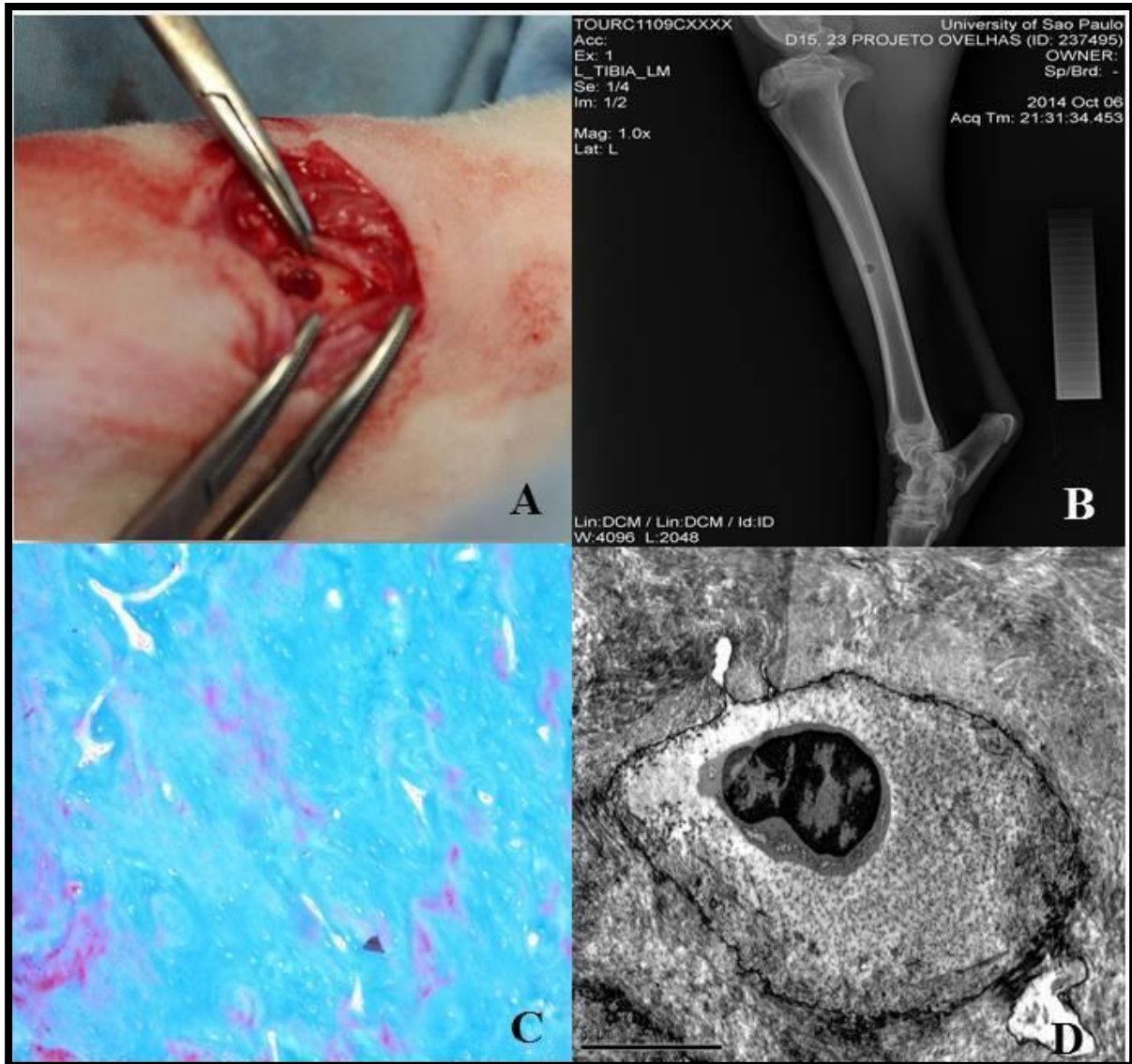
	N	Média	DP	Min	Mediana	Max	Intervalo de 95% - limites	
							Inferior	Superior
Diâmetro	48	1,6	0,2	1,2	1,5	2	<b>1,2</b>	<b>2,0</b>
Comprimento	48	19,3	2	16,4	19	23	<b>15,4</b>	<b>23,2</b>
Fração de falha por diâmetro	48	3,1	0,4	2,5	3,1	3,8	2,3	3,9

Legenda: N = número de membros estudados. DP=desvio padrão. Mín=Mínimo.  
Max=Máximo.

Fonte: PARETSIS, N.F., 2015

## Figuras:

Figura 1: Confecção do defeito ósseo na tíbia ovina e fragmentos ósseos processados para estudo histológico.



Legenda: Falha óssea de 5 mm realizada na tíbia do ovino (A); Projeção radiográfica lateromedial evidenciando a localização do defeito ósseo e a relação falha/osso ovino (B); Ilustração do fragmento processado para análise de microscopia de luz, aumento de 100x (C); microscopia eletrônica de transmissão, aumento de 10.000x, evidenciando um osteócito maduro dentro da lacuna (D).

Fonte: (PARETSIS, N.F., 2015).